

Litiasis vesical gigante recurrente en el adulto. Reporte de un caso

Patricia Funes , Ricardo González , Dominich Granado , Lourdes Rivas 
Gloria Echague , Rosa Guillén* 

Universidad Nacional de Asunción, Instituto de Investigaciones en Ciencias de la Salud, Departamento de Bioquímica Clínica. San Lorenzo, Paraguay

**Cómo referenciar este artículo/
How to reference this article**

Funes P, González R, Granado D, Rivas L, Echague G, Guillén R. Litiasis vesical gigante recurrente en el adulto. Reporte de un caso. Rev. cient. cienc. salud 2022; 4(1):125-129.

RESUMEN

La ocurrencia de casos de cálculos urinarios considerados como gigantes ha disminuido sensiblemente en su frecuencia desde el advenimiento de los antibióticos y el control apropiado de las infecciones urinarias. El diagnóstico de los mismos se da por sintomatología y estudios de imágenes. Se presenta el caso clínico de un hombre de 59 años de edad con litiasis vesical gigante recurrente. El paciente fue diagnosticado de dos litiasis de origen vesical tras realización de una tomografía axial computarizada del aparato urinario y posteriormente se le realizó una cistolitotomía para extracción de los cálculos de hasta 1435 g. El análisis morfoconstitucional de los cálculos reveló a la Brushita, Carbapatita y Estruvita como componentes principales. La evaluación metabólica señaló presencia de hipocitraturia e hiperoxaluria. Es el primer reporte en el país acerca de una litiasis gigante en que la composición de los cálculos indicaría procesos infecciosos como posibles causas de formación.

Palabras Clave: cálculos urinarios; vejiga urinaria; infecciones urinarias; recurrencia

Recurrent giant bladder stones in the adult. Case report

ABSTRACT

The occurrence of cases of urinary stones considered as giant has decreased significantly in its frequency since the advent of antibiotics and the appropriate control of urinary tract infections. The diagnosis of them is based on symptomatology and imaging studies. We present a case of a 59-year-old man with recurrent giant bladder stones. The patient was diagnosed with two vesical stones after performing a computerized axial tomography of the urinary system and later a cystolithotomy was performed to remove stones of up to 1,435 g. The morphoconstitucional analysis of the calculus revealed brushite, carbapatite and struvite as main components. The metabolic evaluation indicated the presence of hypocitraturia and hyperoxaluria. This is the first report in the country of a giant lithiasis in which the composition of the stones would indicate infectious processes as the possible causes of formation.

Key words: urinary calculi; urinary bladder; urinary tract infections; recurrence

INTRODUCCIÓN

Los casos de cálculos urinarios mayores a 100 g de peso y considerados como gigantes, fueron frecuentes en la antigüedad, pero se han convertido en extremadamente raros debido al advenimiento de los antibióticos y el control apropiado de las infecciones urinarias. Sin bien, en algunos países en desarrollo tales

Fecha de recepción: 12 diciembre 2022 Fecha de aceptación: 18 de febrero de 2022

***Autor correspondiente:** Rosa Guillén, Dr. Cecilio Báez casi Gaspar Villamayor, Campus Universitario, Universidad Nacional de Asunción, San Lorenzo, Paraguay
e-mail: rmquillenf@gmail.com



como los de Medio Oriente y el norte de África o Tailandia e Indonesia pueden aún observarse casos de litiasis vesical de gran tamaño^(1,2).

Las manifestaciones clínicas pueden producir síntomas de irritación vesical, hematuria, infecciones urinarias repetidas y retención completa de orina. Los estudios de imágenes son necesarios para su diagnóstico definitivo, y el análisis del cálculo indispensable de modo a conocer su composición. La composición de las litiasis vesicales es variable, y existen tratamientos en función a la misma, tamaño y dureza^(3,4).

En este trabajo se reporta un caso de litiasis vesical gigante recidivante en el que la composición de los cálculos indicaría procesos infecciosos como posibles causas de formación.

CASO CLÍNICO

Paciente masculino de 59 años de edad, hipertenso bajo tratamiento farmacológico, procedente del Departamento de Caazapá, asiste a consulta en el Hospital de Clínicas en diciembre de 2014 por dolor en hipogastrio. El mismo había presentado un episodio anterior de litiasis vesical en el 2007, con un cálculo de 1435g de peso extraído por cistolitomía y cuya composición se determinó recién en el 2014.

Los síntomas tenían un año de evolución e incluían polaquiuria y disuria e infecciones urinarias a repetición, además de presencia de hematuria y cólicos renales. No se llegó a la retención completa de orina. Fueron referidos además síntomas irritativos y dolor de moderada intensidad que cedían con analgésicos comunes que luego se intensificaron con el tiempo y ya no respondieron al tratamiento. El examen físico no mostró alteraciones que llamaran la atención, sin embargo, al tacto rectal se evidenció por encima de la próstata una masa sólida, petra lisa homogénea de bordes no definidos, no móvil no dolorosa, impresiona pelvis congelada versus litiasis.

La tomografía axial computarizada del tracto urinario mostró ambos riñones con forma, posición y parénquimas normales, múltiples litiasis renales de diámetro mayor 23 mm, y en la vejiga, dos cálculos vesicales de grandes dimensiones que ocupaban prácticamente la totalidad de la vejiga (Figura 1).

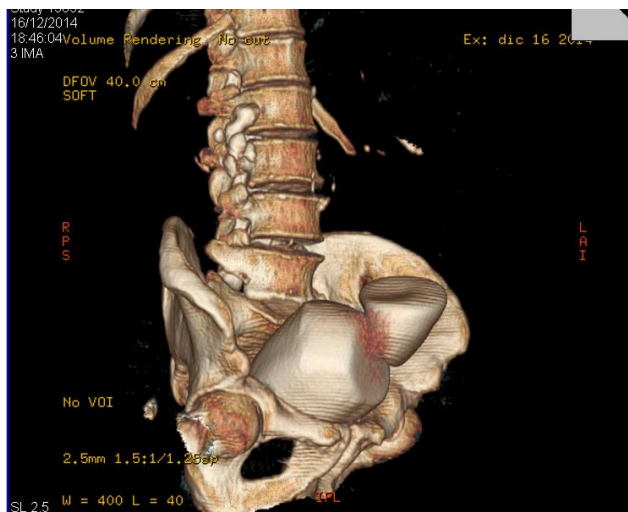


Figura 1. Tomografía de abdomen y pelvis con reconstrucción tridimensional mostró masas de densidad cálcica en la vejiga

Posteriormente los cálculos vesicales fueron extraídos por cistolitotomía. No se constataron estrechez de cuello vesical ni obstrucción prostática. Se analizó el cálculo del 2007 con dimensiones 155 x 105x 75 mm y 1435 g de peso y que fue nombrado como "A" y los dos elementos extraídos en el episodio del 2014 que fueron referidos

como "B" y "C" con dimensiones y pesos respectivos de: 125 x 100x 75 mm, 975 g de peso y 75 x 60 x 60 mm y 240 g de peso (Figura 2).

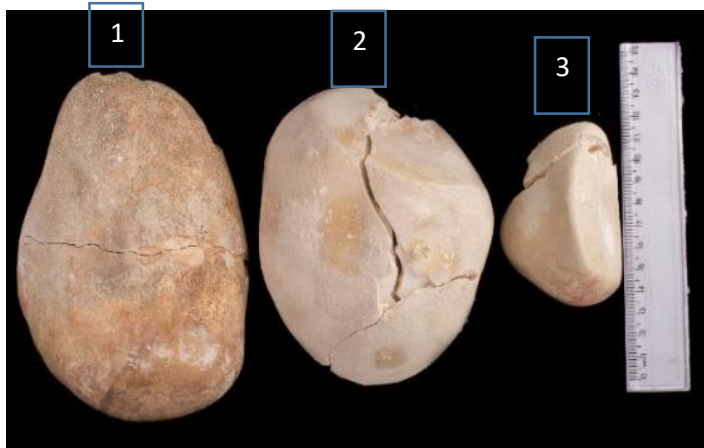


Figura 2. Litiasis gigantes obtenidas por cistolitotomía: Litiasis con dimensiones de 155 x 105 x 75 mm y 1435 mg de peso (1), Litiasis de 125 x 100 x 75 mm y 975 g de peso (2) y Litiasis de 75 x 60 x 60 mm y 240 g de peso (3)

Se realizó en el Departamento de Bioquímica Clínica de IICS el análisis morfoconstitucional de las litiasis gigantes según la clasificación morfoconstitucional publicada por Daudon et al. y en la cátedra de Bioquímica de la Facultad de Ciencias Médicas, por espectrofotometría infrarroja con transformada de Fourier con el equipo Prestige 21 (Shimatzu, Japón), empleando la metodología de la pastilla de KBr con pureza grado FTIR (Merck, USA)⁽⁵⁾. La primera caracterizada por una dureza alta, compuesta por Brushita (Fosfato ácido de calcio) y por Whewhellita (oxalato de calcio monohidratado), además de Estruvita (fosfato amónico magnésico hexahidratado) encontrado en las capas periférica, media y profunda de la sección del cálculo. Los otros dos cálculos caracterizados por una dureza media compuesta por Brushita (Fosfato ácido de calcio), Estruvita (fosfato amónico magnésico) y Carbapatita (Fosfato de calcio carbonatado cristalizado).

El paciente fue sometido a una evaluación metabólica de litiasis renal y análisis de cristaluria, al mes de la cirugía. El perfil metabólico del paciente reveló valores disminuidos de citrato urinario y aumentado de oxalato urinario, mientras que los demás analitos séricos y urinarios se encontraron dentro de los valores normales. Se realizó el análisis de cristaluria empleando muestras de orina excretada en ayunas, sin que se detecten cristales, pero sí evidenciando un recuento de 1140 leucocitos/mm³ y 640 hematíes/mm³.

Los datos clínicos se obtuvieron del médico tratante, previa autorización del paciente. Si bien se había diseñado un esquema de control y seguimiento del paciente, el mismo no pudo ser realizado debido a la falta de concurrencia del paciente al Hospital.

DISCUSIÓN

La litiasis vesical gigante es un tipo de litiasis que se caracteriza por alcanzar tamaños importantes y morfología variable⁽⁶⁾. El caso que se presenta constituye el caso de litiasis de mayor peso observado en un total de más de 1600 cálculos analizados a la fecha por nuestro grupo indicando una frecuencia de presentación baja, coincidiendo así con lo reportado en la literatura⁽³⁾.

Generalmente los cálculos vesicales, se presentan con cálculos renouretrales, y con mayor frecuencia, en sexo masculino y edad avanzada^(7,8). El paciente cuyo caso

se relata, reúne dichas características debido a que el mismo refiere ser litiasico recidivante y portador de múltiples litiasis en tracto urinario. El diagnóstico se realizó en base a sus antecedentes clínicos, síntomas referidos por el paciente y estudios de imágenes. En relación a las manifestaciones acompañantes a la litiasis vesical, en adultos, la presentación clínica suele presentarse con disuria, dolor supra púbico y en algunos casos, suelen ser asintomáticos⁽⁶⁾. El paciente en este caso refirió síntomas del tracto urinario inferior de predominio obstructivo, además dolor, polaquiuria, disuria, infecciones urinarias a repetición y hematuria. La obstrucción intravesical, se presenta como factor etiológico en, 75 % de los casos y las infecciones urinarias están asociadas a la patogénesis entre el 22 y 34 % de los casos por lo que resulta importante la realización de cultivos de orina⁽³⁾. Cabe mencionar que los gérmenes productores de ureasa como *Proteus spp.*, *Pseudomonas spp* y algunas cepas de *Staphylococcus* aumentan los niveles de amonio y originan pH urinarios muy alcalinos favoreciendo la precipitación de cristales de fosfato amónico magnésico y por tanto la formación de cálculos⁽⁹⁻¹¹⁾. Una limitación en la presentación de este caso, es que a pesar de que el paciente refería la aparición de infecciones urinarias a repetición, no se contó con los informes de los cultivos respectivos.

En la actualidad, en el caso de litiasis vesicales mayores de 4 cm, se considera la cistolitotomía suprapúbica como metodología de elección para liberar las vías urinarias de estos cálculos⁽¹²⁾ Se aplica dependiendo del tamaño, comorbilidades del paciente, presencia de cirugías previas⁽¹³⁾. En el caso del paciente estudiado, el mismo refirió que fue intervenido mediante cistolitotomía previa también por litiasis vesical, y debido a tamaño de sus cálculos vesicales presentes, se le practicó una nueva cistolitotomía donde se le extrajeron los mismos. Generalmente las litiasis vesicales son móviles en la cavidad intravesical y por tanto no llegan a interferir con el flujo de orina, sin embargo si no se tratan, los cálculos pueden impactar en el cuello vesical y ejercer compresión mecánica, conduciendo a uropatía obstructiva infravesical⁽⁷⁾. Esto no fue el caso del paciente estudiado, ya que no constataron estrechez de cuello vesical ni obstrucción prostática.

Los tamaños alcanzados de los cálculos extraídos sobretodo de los dos primeros se encuentran entre los más grandes publicados por diversos autores^(6-8,12,14). La composición de las litiasis vesicales es variable y el análisis morfoconstitucional reveló la composición de los cálculos y etiologías probables. Analizando el origen de los mismos observamos en dos de los cálculos a la Brushita. Este tipo morfológico esta frecuentemente asociado a condiciones de hipercalcemia más hiperfosfaturia en orinas de pH neutro o hiperparatiroidismo. Así como también se encontró Carbapatita asociado a orinas alcalinas, infecciones urinarias, hiperparatiroidismo. Si bien se podría sospechar de una condición de hiperparatiroidismo en este paciente, a pesar de no contar con los dosajes de PTH, los valores de las concentraciones de calcio y fósforo dentro de los límites normales podrían apuntar a descartar dicha condición. Cabe resaltar la presencia de Estruvita, en los tres cálculos, persistiendo a lo largo del tiempo, indicando así persistencia del factor de riesgo. Entre las etiologías más frecuentes de dicho tipo morfológico se citan las orinas con pH 8 o superior asociadas a infecciones urinarias alcalinizantes por gérmenes productores de ureasa⁽⁵⁾. La variedad de tipos morfológicos encontrados en el paciente estudiado, apuntan a origen multifactorial de la litiasis urinaria y revelan que varias de las etiologías probables al desconocerse podrían persistir en el paciente, si no se tomase la terapéutica adecuada. La composición encontrada en los cálculos del paciente estudiado indicaría procesos infecciosos como posibles causas de formación y es similar a la reportada por varios autores como composición de litiasis gigantes^(6,8,12).

Los resultados de la evaluación metabólica brindaron información respecto a la situación del paciente y se pudo constatar la persistencia de factores de riesgo, tales como hiperoxaluria e hipocitraturia. La persistencia de estas alteraciones urinarias es un riesgo de nuevas recidivas y posibles consecuencias graves en la salud del

paciente. La mayor preocupación reside en la falta de colaboración del paciente para la implementación de esquemas de tratamiento y seguimiento del mismo.

REFERENCIAS BIBLIOGRÁFICAS

1. Leslie SW, Sajjad H, Murphy PB. Bladder Stones. En: StatPearls. Treasure Island (FL): StatPearls Publishing; 2022.
<http://www.ncbi.nlm.nih.gov/books/NBK441944/>
2. López M, Hoppe B. History, epidemiology and regional diversities of urolithiasis. *Pediatr Nephrol Berl Ger.* 2010; 25(1):49-59.
<https://dx.doi.org/10.1007/s00467-008-0960-5>
3. Torricelli FCM, Mazzucchi E, Danilovic A, Coelho RF, Srougi M. Surgical management of bladder stones: literature review. *Rev Colégio Bras Cir.J.* 2013; 40(3):227-33.
<https://dx.doi.org/10.1590/s0100-69912013000300011>
4. Gan W, Guo H, Yang R, Lian H, Yao L. Minimally invasive percutaneous cystolithotomy: an effective treatment for bladder stones in infants aged <1 year. *BJU Int.* 2010; 106(2):275-7.
<https://dx.doi.org/10.1111/j.1464-410X.2009.08995.x>
5. Daudon M, Bader CA, Jungers P. Urinary calculi: review of classification methods and correlations with etiology. *Scanning Microsc.* 1993;7(3):1081-1106.
<https://pubmed.ncbi.nlm.nih.gov/8146609/>
6. Tahtalı İN, Karataş T. Giant bladder stone: A case report and review of the literature. *Turk J Urol.* 2014; 40(3):189-91.
<https://dx.doi.org/10.5152/tud.2014.02603>
7. Ofluoglu Y, Aydin HR, Kocaaslan R, Adanur S, Ziypak T. A Cause of Renal Dysfunction: A Giant Bladder Stone. *Eurasian J Med.* 2013; 45(3):211-3.
<https://pdfs.semanticscholar.org/28db/c6697b4f599ef71f556e7e76de6572bc89a7.pdf>
8. Aydogdu O, Telli O, Burgu B, Beduk Y. Infravesical obstruction results as giant bladder calculi. *Can Urol Assoc J.* 2011; 5(4):E77-8.
<https://dx.doi.org/10.5489/cuaj.10130>
9. Papatsoris AG, Varkarakis I, Dellis A, Deliveliotis C. Bladder lithiasis: from open surgery to lithotripsy. *Urol Res.* 2006; 34(3):163-7.
<https://dx.doi.org/10.1007/s00240-006-0045-5>
10. Jayaraman UC, Gurusamy A. Review on Uro-Lithiasis Pathophysiology and Aesculapian Discussion. *OSR Journal Of Pharmacy.* 2018;8(2) 30 -42.
<http://www.iosrphr.org/papers/vol8-issue2/E0802013042.pdf>
11. Miano R, Germani S, Vespasiani G. Stones and urinary tract infections. *Urol Int.* 2007; 79(1):32-6.
<https://dx.doi.org/10.1159/000104439>
12. Ma C, Lu B, Sun E. Giant bladder stone in a male patient: A case report. *Medicine (Baltimore).* 2016; 95(30):e4323.
<https://dx.doi.org/10.1097/MD.0000000000004323>
13. Cicione A, DE Nunzio C, Manno S, Damiano R, Posti A, Lima E, et al. Bladder stone management: an update. *Minerva Urol E Nefrol Ital J Urol Nephrol.* 2018; 70(1):53-65.
<https://dx.doi.org/10.23736/S0393-2249.17.02972-1>
14. Polat EC, Ozcan L, Otunctemur A, Ozbek E. Giant Bladder Calculi: A Case Report. *Urol J.* 2015;12(2):2122-3.
<https://journals.sbmu.ac.ir/urolj/index.php/uj/article/view/2919/1031>